ПРАВИТЕЛЬСТВО МОСКВЫ
ДЕПАРТАМЕНТ ЗДРАВООХРАНЕНИЯ

НЕОНАТАЛЬНЫЙ СКРИНИНГ С ЦЕЛЬЮ РАННЕГО ВЫЯВЛЕНИЯ КРИТИЧЕСКИХ ВРОЖДЕННЫХ ПОРОКОВ СЕРДЦА

Методические рекомендации
(№ 12)



Москва 2012

ПРАВИТЕЛЬСТВО МОСКВЫ
ДЕПАРТАМЕНТ ЗДРАВООХРАНЕНИЯ

«СОГЛАСОВАНО»

Заместитель председателя
Ученого медицинского совета
Департамента здравоохранения

Л.Г. Костомарова

24 апреля 2012

«УТВЕРЖДАЮ»

Первый заместитель
руководителя Департамента
здравоохранения

Н.Ф. Плавунов

24 апреля 2012

Неонатальный скрининг с целью раннего выявления критических врожденных пороков сердца

Методические рекомендации
(№ 12)

Главный детский кардиолог
Департамента здравоохранения
М.А. Школьникова

24 апреля 2012 г.

Москва 2012

Учреждения-разработчики:

- ФГБУ «Московский НИИ педиатрии и детской хирургии» Минздравсоцразвития России.
- Городская клиническая больница №67 Департамента здравоохранения города Москвы
- Детская инфекционная клиническая больница №6 Департамента здравоохранения города Москвы
- Детская городская клиническая больница №13 им. Н.Ф. Филатова Департамента здравоохранения города Москвы
- ФГБУ «Национальный медико-хирургический Центр имени Н.И. Пирогова» Минздравсоцразвития России

Составители:

- ***Руководитель рабочей группы:*** руководитель Детского научно-практического центра нарушений сердечного ритма на базе ФГБУ «МНИИ педиатрии и детской хирургии Минздравсоцразвития России», президент Всероссийской общественной организации «Ассоциации детских кардиологов России», главный детский кардиолог Департамента здравоохранения Москвы, д.м.н., профессор ***М.А. Школьникова***

Соавторы:

- заместитель главного врача по медицинской части городской клинической больницы №67, руководитель перинатального кардиологического центра для детей с сердечно-сосудистой патологией, к.м.н., ***Е.Л. Бокерия,***
- главный врач детской инфекционной клинической больницы №6, профессор кафедры детских болезней РУДН, профессор кафедры госпитальной педиатрии педиатрического факультета РНИМУ им. Н.И. Пирогова, Вице-президент Всероссийской общественной организации «Ассоциации детских кардиологов России», д.м.н., профессор ***Е.А. Дегтярева,***
- руководитель отделения кардиохирургии и интенсивной терапии ДГКБ №13 им. Н.Ф. Филатова, д.м.н., профессор ***В.Н. Ильин,***

- профессор кафедры социальной педиатрии ФГБУ «Национальный медико-хирургический Центр имени Н.И. Пирогова» Минздравсоцразвития России, д.м.н., профессор ***А.С. Шарыкин***
- ***Методическое сопровождение:*** врач-методист, врач детский кардиолог Детского научно-практического центра нарушений сердечного ритма на базе ФГБУ «МНИИ педиатрии и детской хирургии Минздравсоцразвития России»; ответственный секретарь Всероссийской общественной организации «Ассоциации детских кардиологов России», ***И.В. Абдулатипова***

Рецензенты:

- профессор кафедры госпитальной педиатрии ГОУ ВПО «Российского государственного медицинского университета им. Н.И. Пирогова», д.м.н. ***Н.П. Котлукова***
- заведующая отделением функциональной диагностики ДГП №10, д.м.н., профессор ***Е.В. Мурашко***

Назначение: для врачей роддомов, поликлиник, окружных клинико-диагностических центров, стационаров, реабилитационных центров, осуществляющих раннюю диагностику, лечение и реабилитацию детей с патологией сердечно-сосудистой системы.

Издание подготовлено в рамках организационно-методического сопровождения реализации Программы модернизации здравоохранения города Москвы (2011-2012 г.) и программы «Столичное здравоохранение» (2012-2016 г.).

Данный документ является собственностью Департамента здравоохранения города Москвы и не подлежит тиражированию и распространению без соответствующего разрешения

Факторы риска развития врожденных пороков сердца

Причины возникновения врожденных пороков сердца (ВПС) до конца не ясны. Известно, что наиболее уязвимым для неблагоприятных воздействий на развивающееся сердце является период со 2-й по 7-ю неделю беременности – период закладки и формирования основных структур сердца. Потенциально опасные для формирования патологии сердечно-сосудистой системы плода факторы риска многочисленны и могут сочетаться. К ним относят врожденные и приобретенные заболевания матери (реже отца) и плода, а также тератогенные факторы внешней среды. Наиболее важными являются наследственные заболевания (хромосомные аномалии и генные мутации), инфекционные, в первую очередь вирусные заболевания, патология обмена, гормональные нарушения, алкоголизм и прием наркотических веществ, ряд профессиональных вредностей.

Удельный вес всех ВПС (с учетом случаев внутриутробной смерти плода и ранних выкидышей) среди пороков развития достигает 40%. ВПС часто обнаруживаются при гибели плода на ранних сроках гестации, в то время как случаи гибели плода на завершающих стадиях беременности чаще обусловлены хромосомной патологией и тяжелыми аномалиями развития.

У новорожденных, родившихся живыми, частота поражений сердца по данным исследований составляет в среднем 8-14 на 1000 новорожденных и варьирует в зависимости от степени тяжести ВПС и удельного веса отдельных нозологических форм. Имеет место тенденция к увеличению числа регистрируемых ВПС, что во многом связано с улучшением пренатальной и ранней неонатальной диагностики ВПС методом эхокардиографии. Кроме того, выявляемость ВПС зависит от информированности врачей неонатологов и педиатров о группах риска и принципах ранней диагностики ВПС, совершенствования организационных аспектов медицинской помощи детям с данной патологией. Нельзя также исключить и истинное увеличение числа случаев поражений сердца среди новорожденных в общей популяции.

ВПС становятся причиной не менее 11% младенческих смертей, на их долю приходится около 50% от всех случаев смерти, ассоциирующихся с пороками развития. Технический прогресс, значительные успехи клинической медицины, пренатальной и ранней постнатальной диагностики и кардиохирургии, внедрение малоинвазивных и эндоваскулярных технологий и совершенствование хирургии врожденных пороков раннего возраста способствует ежегодному повышению численности больных, которым была проведена хирургическая коррекция ВПС, на 7-12%. Можно ожидать, что в связи с улучшением послеоперационной выживаемости и повышением качества и эффективности реабилитации больных, число детей, перенесших кардиохирургические операции, будет неуклонно расти.

Понятие «критический порок сердца» применяется для обозначения ВПС, сопровождающихся развитием критических состояний в ближайшие часы или сутки после рождения. Согласно рекомендациям ряда специалистов, ВПС можно рассматривать как критический в случае, если порок приводит к смерти ребенка в отсутствие хирургического вмешательства в течение первого года жизни.

Критическое состояние новорожденного с ВПС характеризуется острым дефицитом сердечного выброса, быстрым прогрессированием сердечной недостаточности, кислородным голоданием тканей с развитием декомпенсированного метаболического ацидоза и нарушением функций жизненно важных органов. В основном критические состояния при ВПС возникают в период перехода от пренатального к постнатальному типу кровообращения (рис. 1), когда прекращается функционирование фетальных коммуникаций: открытого артериального протока (ОАП) и открытого овального окна (ООО).

Открытое овальное окно внутриутробно обеспечивает сброс крови из правого предсердия (ПП) в левое предсердие (ЛП) и адекватный приток крови к левому желудочку (ЛЖ) сердца. После рождения ООО закрывается посредством клапана первичной межпредсердной перегородки (МПП) со стороны ЛП. Кровоток через ООО уменьшается в течение первых суток (24 часов) жизни и к 4-5 дню сохраняется только у 47% детей. Возможен перекрестный сброс крови «для разгрузки» предсердий в периоде новорожденности. Так, при плаче или кормлении кратковременно возникает сброс справа-налево, что может проявляться легким цианозом. Анатомическое закрытие ООО наблюдается к 1-2 годам жизни.

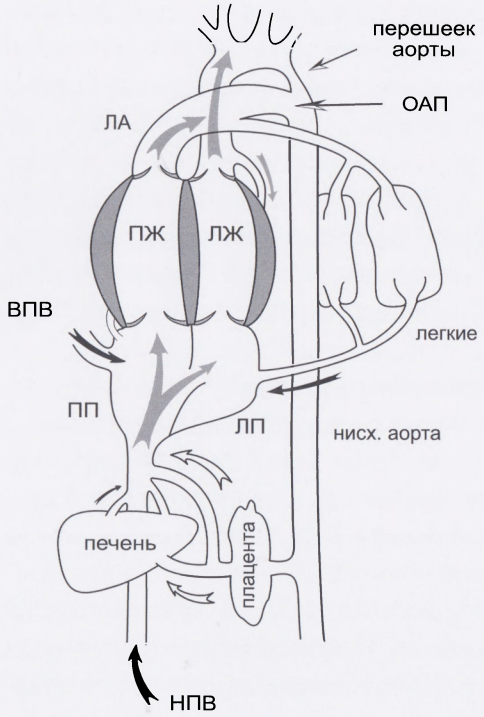

Рис. 1. Схема кровообращения плода. ПЖ – правый желудочек, ЛЖ – левый желудочек, ВПВ – верхняя полая вена, ПП – правое предсердие, ЛП – левое предсердне, НПВ – нижняя полая вена. Белые стрелки – артериальная кровь, черные стрелки – венозная кровь, серые стрелки – смешанная кровь.

Открытый артериальный проток (ОАП) (рис. 1) внутриутробно обеспечивает кровоток из правого желудочка (ПЖ) в нисходящую аорту (АО). Дуктальная ткань стенки протока чувствительна к простагландинам группы Е и кислороду, поэтому внутриутробно проходимость ОАП поддерживается высокой концентрацией простагландинов плаценты и низким парциальным давлением кислорода (pO_2). В норме кровоток через ОАП сохраняется в течение нескольких часов или дней после рождения. Закрытие ОАП происходит в 2 этапа. К 1-2 месяцам происходит первичное функциональное закрытие вследствие сосудистого спазма, а затем происходит окончательное анатомическое закрытие с деструкцией эндотелия, пролиферацией и склерозированием.

Дыхание смесью воздуха с высокой концентрацией кислорода (O_2) вызывает ускоренное закрытие ОАП, так как O_2 инициирует спазм, действуя на рецепторы гладких мышц, что чревато гибелью ребенка при дуктус-зависимых ВПС.

Термин **«Дуктус-зависимое кровообращение»** применяется для обозначения кровообращения при некоторых пороках сердца у новорожденных, когда открытый артериальный проток (дуктус) является основным источником поступления крови в легочную артерию или аорту (рис. 2). В этих случаях *закрытие протока приводит к значительному ухудшению состояния, часто несовместимому с жизнью*. При других патологиях наличие ОАП может усугублять гемодинамические проблемы, однако не является ведущим фактором. В связи с этим определяют принадлежность порока к дуктус-зависимым или дуктус-независимым аномалиям.

1. **Дуктус-зависимые ВПС**:
   - С обеспечением **легочного кровотока** через ОАП (пороки с атрезией легочной артерии или с критическим легочным стенозом, транспозиция магистральных артерий). Сброс крови через ОАП осуществляется слева направо (из аорты в легочную артерию);
   - С обеспечением **системного кровотока** через ОАП (перерыв дуги аорты, резкая коарктация аорты, критический аортальный стеноз, синдром гипоплазии левого сердца). Сброс крови через ОАП осуществляется справа налево (из легочной артерии в аорту).
2. **Дуктус-независимые ВПС**: дефект межжелудочковой перегородки (ДМЖП), дефект межпредсердной перегородки (ДМПП), аномальный дренаж легочных вен, общий артериальный ствол (ОАС), общий открытый атриовентрикулярный канал (ООАВК), корригированная транспозиция магистральных сосудов (КТМС) и т. п.

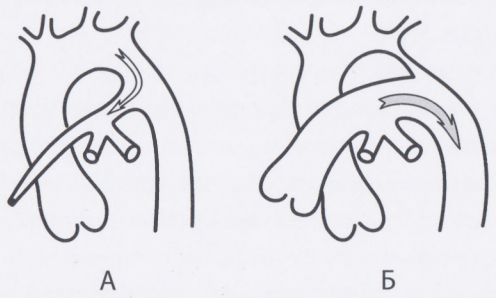

Рис. 2. Схема кровообращения при дуктус-зависимых пороках. А – при атрезии легочной артерии антеградный кровоток в легочную артерию отсутствует, источником кровотока в легкие является ОАП. Б – при предуктальной коарктации аорты кровоток в нисходящую аорту осуществляется из легочной артерии через ОАП.

Критические состояния при ВПС.

До 20% детей с ВПС имеют так называемые **«критические» ВПС периода новорожденноети**. При этих пороках сердца кровообращение и жизнь ребенка жестко детерминированы функционированием фетальных коммуникаций: овальным окном, артериальным протоком. Закрытие фетальных коммуникаций, естественное для постнатального периода, ведет к смерти таких детей в течение первых часов или дней жизни.

Ниже приводится перечень основных причин развития критического состояния у новорожденного с ВПС:

1. Закрытие ОАП при дуктус-зависимом кровообращении;
2. Резкая обструкция кровотока (легочный стеноз, аортальный стеноз, коарктация аорты, синдром гипоплазии левого сердца);
3. Неадекватный возврат крови к левому сердцу (тотальный аномальный дренаж легочных вен, атрезия легочной артерии с интактной межжелудочковой перегородкой);
4. Выраженная гиперволемия малого круга кровообращения и объемная перегрузка сердца (общий артериальный ствол, большой дефект межжелудочковой перегородки (ДМЖП), недостаточность атриовентрикулярных клапанов);
5. Выраженная артериальная гипоксемия (транспозиция магистральных артерий, атрезия легочной артерии);
6. Ишемия или гипоксия миокарда (аномальное отхождение левой коронарной артерии от легочной артерии, транспозиция магистральных артерий).

Некоторые из этих причин могут сочетаться.

Однако могут быть и другие причины для тяжелого течения порока. К критическим ВПС относятся:

- *синдром гипоплазии левых отделов сердца,*
- *транспозиция аорты и легочной артерии,*
- *коарктация аорты,*
- *выраженный стеноз или атрезия легочной артерии,*
- *критический стеноз клапана аорты,*
- *полный аномальный дренаж легочных вен.*

Клиническая картина ВПС может резко изменяться на протяжении первых дней жизни, что диктует необходимость повторного тщательного осмотра ребенка перед выпиской из родильного дома, даже несмотря на то, что при первичном обследовании ребенок не вызвал настороженности врача и первоначально был расценен как «благополучный». Характерной особенностью больных с критическими ВПС является отсутствие или слабая выраженность компенсаторных реакций (гипертрофии миокарда, коллатерального кровообращения и т.п.). **Более 70% детей с критическими ВПС могут быть спасены при точной ранней диагностике, адекватной интенсивной терапии и своевременном хирургическом вмешательстве**.

Синдром гипоплазии левых отделов сердца (СГЛС) относится к типичным «дуктус-зависимым» порокам, характеризуется высокой летальностью в первые дни жизни ребенка. Основными характеристиками порока являются резкая гипоплазия, стеноз или атрезия митрального клапана, выраженная гипоплазия полости левого желудочка, резкая гипоплазия, стеноз или атрезия аортального клапана, гипоплазия восходящей части и дуги аорты. Смертность на первой неделе жизни составляет 71%. В основе гемодинамических нарушений при данном виде порока лежит обструкция кровотоку через левые отделы сердца. В связи с этим, артериальная кровь из левого предсердия поступает через открытое овальное окно в правое предсердие (то есть сброс крови слева направо!), правый желудочек, легочную артерию и через открытый артериальный проток (сброс крови справа налево!) в нисходящую аорту. То есть, для поддержания системного кровообращения необходимо функционирование овального окна и артериального протока (рис. 3). При выраженном СГЛС системное кровообращение полностью зависит от правого желудочка, который функционирует как общий для большого и малого кругов кровообращения.

Начальные проявления порока возникают на первые–вторые сутки после рождения и напоминают респираторный дистресс-синдром, поражение ЦНС или септический шок. Кожные покровы имеют серовато-желтый оттенок, конечности холодные, отмечается выраженная одышка с втяжением уступчивых мест грудной клетки, влажные хрипы в легких. Цианоз, как правило, выражен умеренно, в некоторых случаях можно выявить дифференцированный цианоз — более выраженный на ногах (из-за сброса венозной крови через ОАП в нисходящую аорту). Систо-

Рис. 3. Синдром гипоплазии левых отделов сердца.

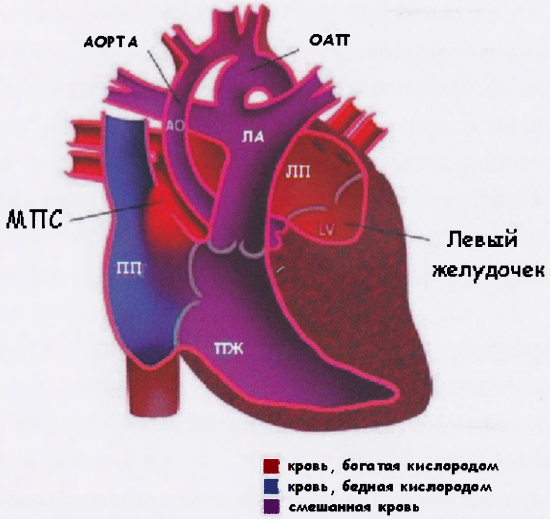

ЛА – легочная артерия, ЛП – левое предсердие, ПП – правое предсердие, ПЖ – правый желудочек, ЛЖ – левый желудочек, Ао – аорта, МПС – межпредсердное сообщение (сброс крови слева направо!), ОАП – открытый артериальный проток (сброс крови справа налево!)

лический шум может быть небольшой, обусловленный функционированием ОАП. Характерной особенностью порока является ослабление периферической пульсации и снижение артериального давления на всех конечностях. При закрытии ОАП и/или ООО отмечается быстрое нарастание сердечной недостаточности. Синдром низкого сердечного выброса может усиливаться очень быстро, сопровождаться нарушением функции почек, декомпенсированным метаболическим ацидозом.

Единственным способом лечения является хирургическое вмешательство. При подозрении на СГЛС необходимо незамедлительно провести ультразвуковое исследование сердца, исключить кислородотерапию, для поддержания функционирующего ОАП необходима инфузия вазопростана (0,005–0,02 мкг/кг/мин постоянно капельно), крайне важно обеспечить достаточный объем циркулирующей крови. Прогноз зависит от сроков диагностики и во многом определяется своевременностью перевода в кардиохирургический стационар.

Транспозиция магистральных артерий (ТМА) представляет собой порок сердца, при котором аорта отходит от морфологически правого желудочка и снабжает органы и ткани венозной кровью. Легочная артерия отходит от морфологически левого желудочка и несет артериальную кровь к легким (рис. 4).

Нарушения гемодинамики во многом определяются вариантом представленного порока:

1. ТМА с интактной межжелудочковой перегородкой,
2. ТМА с дефектом межжелудочковой перегородки,
3. ТМА с ДМЖП и сужением выводного отдела левого желудочка.

Основой нарушения гемодинамики служит анатомическое разделение малого и большого кругов кровообращения. Венозная кровь, приходящая в правый желудочек, поступает в аорту, в большой круг кровообращения и возвращается в правые отделы сердца через полые вены. Артериальная кровь, поступающая в левый желудочек, следует в легочную артерию и, пройдя малый круг кровообращения, возвращается в левое предсердие через легочные вены. Таким образом, в малом кругу постоянно

Рис. 4. Транспозиция магистральных артерий.

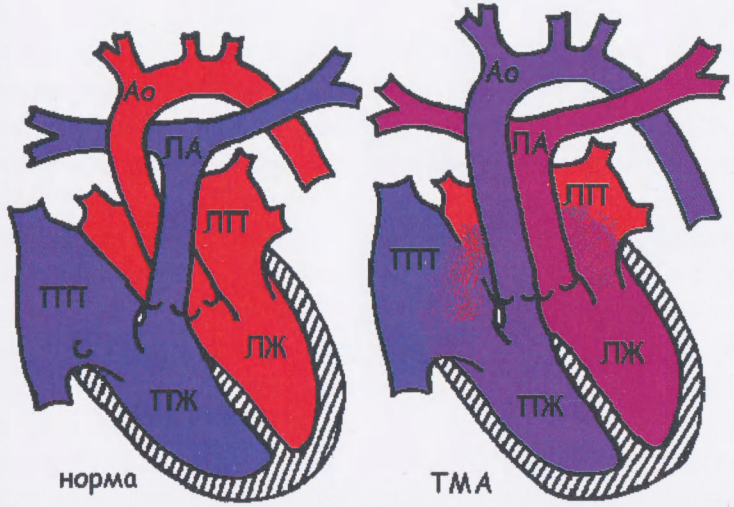

ЛА – легочная артерия, ЛП – левое предсердие, ПП – правое предсердие, ПЖ – правый желудочек, ЛЖ – левый желудочек, Ао – аорта.

циркулирует кровь с высоким содержанием кислорода, а в большом — с низким. Условием выживания больных при данном виде порока сердца служит наличие коммуникаций между кругами кровообращения, наиболее часто — открытого овального окна. Оптимальным для гемодинамики является наличие и ООО и ОАП. При этом приток венозной крови в легкие осуществляется преимущественно за счет ОАП, а артериальной крови в большой круг кровообращения — через ООО.

Диагноз ТМА может быть заподозрен уже в первые сутки жизни. Основанием может служить появление выраженного цианоза, одышки и тахикардии у исходно «здорового» ребенка. Шум в сердце выслушивается в 25% случаев и, в подавляющем большинстве, обусловлен наличием ОАП, ДМЖП, стеноза легочной артерии. Прогрессирующее ухудшение состояния ребенка обусловлено закрытием ОАП и недостаточными размерами межпредсердного сообщения. В ряде случаев единственным проявлением порока может быть умеренный цианоз кожных покровов (при наличии большого дефекта межпредсердной перегородки). При сочетании ТМА с предуктальной коарктацией аорты и ОАП возможен дифференцированный цианоз кожных покровов (нижняя половина туловища более розовая, чем верхняя). При подозрении на ТМА необходима экстренная консультация кардиолога и проведение УЗИ сердца с последующим переводом в кардиохирургический стационар при подтверждении порока. Ребенку необходимо создать комфортные температурные условия, обеспечить НОРМАЛЬНЫЙ объем циркулирующей крови (объем жидкости по физиологической потребности), исключить кислород.

Коарктация аорты (КА) — врожденное сегментарное сужение, которое может локализоваться на любом уровне. В подавляющем большинстве случаев коарктация располагается на участке от левой подключичной артерии до ОАП (так называемый «перешеек аорты», предуктальная КА) или сразу ниже ОАП (постдуктальная КА).

Гемодинамика при данном виде порока сердца определяется препятствием кровотоку в аорте. Основным следствием этого является высокое давление в левом желудочке и верхней половине туловища. В нижней половине тела перфузионное давление резко снижено и кровоснабжение зависит либо от проходимости ОАП, либо от степени развития коллатерального кровообращения. Кровоток через ОАП направлен в сторону нисходящей аорты (при предуктальном варианте) для поддержания кровообращения в этом бассейне. При сопутствующем ДМЖП отмечается быстрое развитие легочной гипертензии, так как через дефект на легочные сосуды передается высокое давление из левого желудочка. Кроме того, частичный сброс крови через ДМЖП при сочетанном пороке (ДМЖП + резкая КА), может нивелировать градиент давления на перешейке аорты при ультразвуковом исследовании.

Рис. 5. Коарктация аорты.

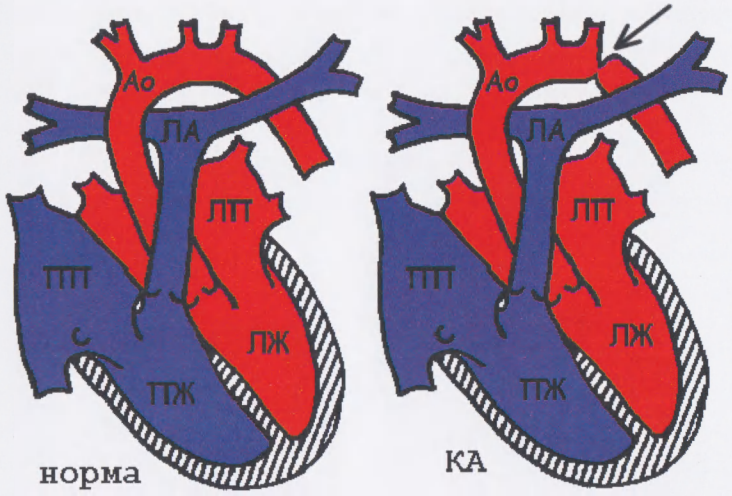

ЛА – легочная артерия, ЛП – левое предсердие, ПП – правое предсердие, ПЖ – правый желудочек, ЛЖ – левый желудочек, Ао – аорта (стрелкой указано место сужения аорты).

При осмотре ребенка пульсация на бедренных артериях резко ослаблена или не определяется. Клиническая картина заболевания зависит от степени выраженности сужения и размеров ОАП. Характерными особенностями резкой коарктации аорты с закрывающимся ОАП служит быстрое нарастание симптомов сердечной недостаточности, одышка, тахикардия, холодные нижние конечности, снижение диуреза (рис. 6). Систолический шум может быть очень незначительным при изолированной коарктации, в связи с чем ОБЯЗАТЕЛЬНОЕ определение пульсации на периферических артериях перед выпиской из родильного

дома является жизненно важным. Кроме того, необходимо провести измерение артериального давления на правой руке и любой ноге, а также пульсоксиметрию конечностей. При подозрении на резкую КА с закрывающимся ОАП необходима экстренная консультация кардиолога и проведение УЗИ сердца, введение вазопростана и достаточный объем циркулирующей крови. При подтверждении диагноза показан экстренный перевод в кардиохирургический стационар.

Рис. 6. Роль ОАП при коарктаци аорты.

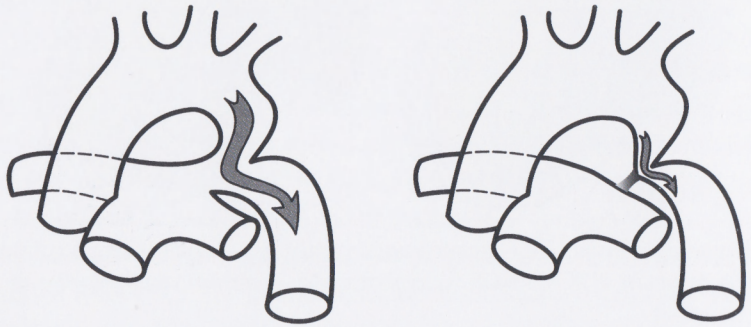

А – при юкстадуктальной коарктации аорты ОАП обеспечивает кровоток в нисходящей аорте в качестве обходного канала. Б – При констрикции протока кровоток в нисходящей аорте резко снижается.

Атрезия легочной артерии (АЛА) характеризуется отсутствием нормального сообщения между желудочками сердца и легочной артерии. Данный вид порока представлен 2 вариантами:

1) атрезия легочной артерии с интактной межжелудочковой перегородкой (рис. 7, А)
2) атрезия легочной артерии в сочетании с дефектом межжелудочковой перегородки (рис. 7, Б).

Наиболее часто встречается второй вариант.

При атрезии легочной артерии с интактной межжелудочковой перегородкой (рис. 7 А) нарушения гемодинамики определяются отсутствием антеградного поступления крови из правого желудочка в легочную артерию. В случае гипоплазии правого желудочка и трикуспидального клапана наполнение желудочка незначительно и сброс крови из правого

Рис. 7. Атрезия легочной артерии.

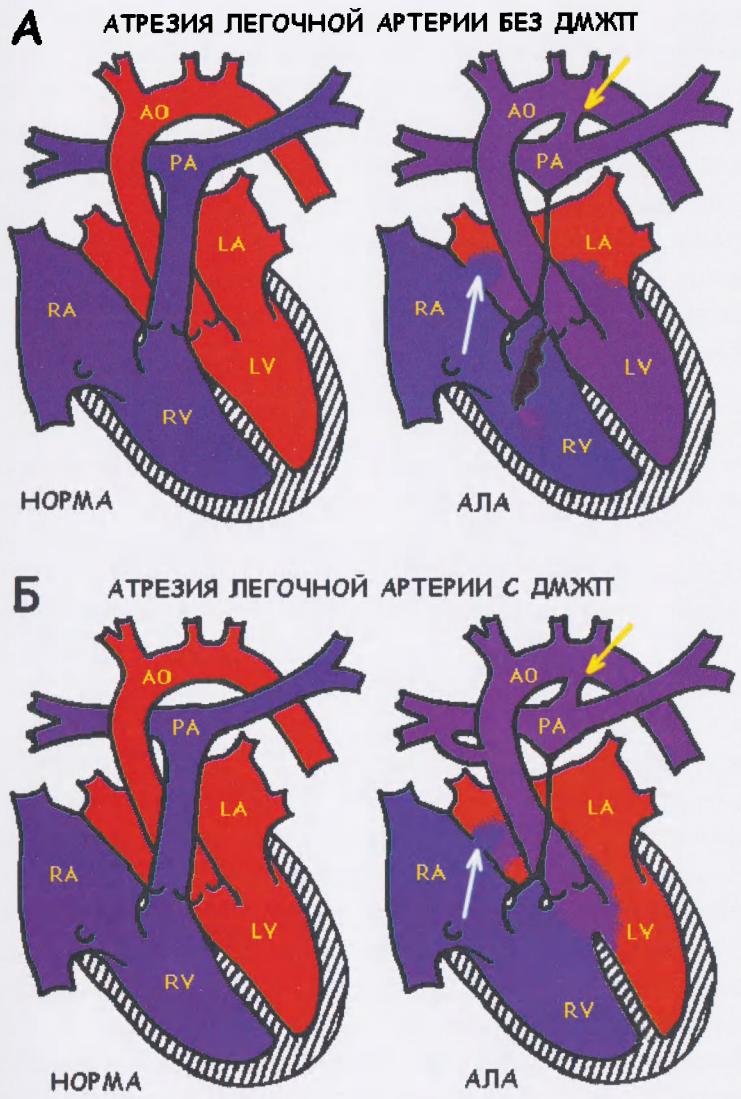

АО – аорта, РА – легочная артерия, RV – правый желудочек, LV – левый желудочек, LA – левое предсердие, RA – правое предсердие (белой стрелкой показано открытое овальное окно, желтой стрелкой – открытый артериальный проток).

предсердия осуществляется в левое предсердие через ООО (сброс крови на уровне ООО справа налево!). Кровоснабжение легких осуществляется за счет ОАП (сброс крови на уровне ОАП слева направо!) или аорто-легочных коллатералей. При нормально развитом правом желудочке возникает его объемная перегрузка. В этом случае опорожнение желудочка осуществляется ретроградно через трикуспидальный клапан и далее по вышеописанному пути. Для выживания ребенка необходимо наличие ООО и альтернативного кровоснабжения легких (ОАП или коллатеральные сосуды, отходящие от аорты). При данном виде порока уменьшение размеров овального окна резко ухудшит состояние ребенка, закрытие приведет к неминуемой гибели.

Основные симптомы порока — цианоз, нарастающий с рождения, одышка и правожелудочковая недостаточность. Выраженная гепатомегалия и отеки нижних конечностей свидетельствуют о малых размерах межпредсердного сообщения. Средством неотложной помощи является инфузия вазопростана, категорически противопоказана дотация кислорода. Показан экстренный перевод в кардиохирургический стационар.

При атрезии легочной артерии с ДМЖП отсутствует соединение правого желудочка с легочной артерией (рис. 7 Б). Выделяют 4 типа атрезии легочной артерии с ДМЖП:

1 тип — атрезия клапана ЛА;
2 тип — атрезия клапана и ствола ЛА;
3 тип — атрезия клапана, ствола и одной из ветвей ЛА;
4 тип — атрезия клапана, ствола, обеих ветвей ЛА, существуют только аорто-легочные коллатерали.

При последнем варианте порока вся кровь из правого желудочка поступает через дефект МЖП в левый желудочек и в аорту. Результатом этого является гипоксемия и цианоз кожных покровов, выраженность которых зависит от объема легочного кровотока. При резком обеднении кровотока (при небольшом размере ОАП или небольших коллатералях при 4 типе) возврат оксигенированной крови в левое предсердие незначительный и гипоксемия значительно выражена. Кровоток в легких осуществляется только за счет ОАП или аорто-легочных коллатералей при 4 типе атрезии.

Основной симптом порока — центральный цианоз. Уменьшение или закрытие ОАП ведет к быстрому нарастанию цианоза, беспокойству, вялости, потере сознания. Алгоритм действий и терапевтическое лечение аналогично таковым при атрезии с интактной МЖП.

Аномальное отхожденне левой коронарной артерии от легочного ствола (АОЛКА) характеризуется ишемией миокарда и образованием инфарктных зон (рис. 8). Необходимость выделения этого порока сердца, не относящегося к «дуктус-зависимым», обусловлена его крайне сложной диагностикой вследствие отсутствия шума в сердце и высокой летальностью. Особенности кровообращения при данной патологии зависят от соотношения давлений в аорте и легочной артерии (рис. 9).

Рис. 8. Аномальное отхождение левой коронарной артерии от легочного ствола.

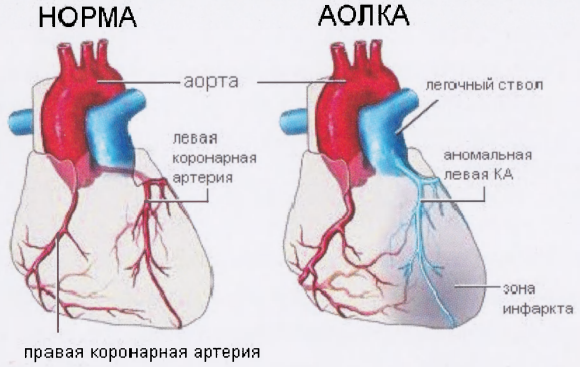

Клиническая симптоматика заболевания в периоде новорожденности скудна и неспецифична. Первые признаки неспецифичны и могут быть непостоянны: общее недомогание, вялость, бледность кожных покровов, потливость. Возможны приступы резкого беспокойства с одышкой, криком, усилением бледности, потливости. Эти состояния могут провоцироваться кормлением, другими физическими усилиями и рассматриваются как эквиваленты стенокардии у взрослых. Заподозрить порок можно на основании изменения самочувствия ребенка в виде повышенной утомляемости при физических усилиях, изменения границ сердца при развитии инфарктов. Единственным рутинным методом исследования, позволяющим заподозрить данный ВПС, является

Рис. 9. Схема коронарного кровообращения.

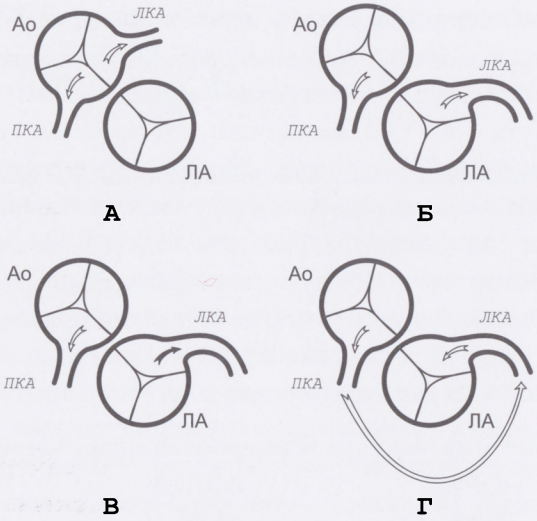

А – в норме, Б-Г – при отхождении левой коронарной артерии от легочной артерии (Б – во внутриутробном периоде; В – в первые дни у новорожденных; Г – в последующие дни). Черной стрелкой обозначена венозная кровь, белой стрелкой – артериальная. Ао – аорта, ЛА – легочная артерия, ПКА – правая коронарная артерия, ЛКА – левая коронарная артерия.

электрокардиографическое исследование, где обнаруживаются очаговые ишемические изменения чаще передне-перегородочных и верхушечных отделов миокарда левого желудочка. Лечение только хирургическое. При подозрении на данный порок необходимо выполнить ультразвуковое исследование сердца в кратчайшие сроки.

СЕРДЕЧНАЯ НЕДОСТАТОЧНОСТЬ

Целый ряд врожденных пороков сердца сопровождается развитием сердечной недостаточности, которая может быть единственным проявлением существующего заболевания сердца у ребенка. Этот факт особенно важен в случае «афоничного» врожденного порока сердца и умеренно выраженной гипоксемии.

Выделяют острую и хроническую формы сердечной недостаточности (СН). Причиной *острой* сердечной недостаточности у

новорожденных детей в подавляющем большинстве случаев служит врожденный порок сердца. Помимо этого, целый ряд нарушений сердечного ритма и проводимости могут сопровождаться развитием симптомов недостаточности кровообращения. *Хроническая сердечная недостаточность* (ХСН) развивается постепенно, сохраняется длительное время, возможны периоды обострения (декомпенсации), проявляющиеся усилением симптомов сердечной недостаточности. Общепринятой классификации сердечной недостаточности в неонатологии и педиатрии нет, большинство клиницистов использует классификацию СН В.Х. Василенко и Н.Д. Стражеско, предложенную в 1935 г. В последнее время приоритет получает Нью-йоркская классификация, претерпевшая в 1994 году некоторые изменения. Во всех классификациях по сути оценивается толерантность к физической нагрузке. Учитывая ранний возраст, у маленьких пациентов физической нагрузкой следует считать кормление. Отказ от груди встречается достаточно редко, а вялое и неэффективное сосание с длительным (иногда постоянным) пребыванием у груди очень часто. Зачастую в стадии декомпенсации дети просто не имеют сил для кормления и им показан перевод на зондовое питание. Краткосрочное ограничение физической нагрузки имеет значительные плюсы в виде более быстрой компенсации СН, в виде отсутствия выраженной потери веса и следующих за этим электролитных нарушений.

Для детей раннего возраста до настоящего времени стадии течения СН на практике определяют по клиническим критериям, предложенным Н.А. Белоконь (табл. 1).

Для определения функционального класса сердечной недостаточности у детей раннего возраста принята классификация R.D. Ross (табл. 2).

Лечение СН направлено на улучшение состояния больного и качества жизни. У новорожденных компенсация явлений недостаточности кровообращения зачастую определяет возможность оперативного вмешательства, минимизацию осложнений и прогноз для жизни.

Важно, чтобы родители больного ребенка обладали полезной информацией о проблеме СН, о принимаемых препаратах, их дозировках, режимах приема, ожидаемых эффектах и возможных побочных действиях и активно участвовали в лечебном процессе. В силу хронического

Таблица 1. Классификация сердечной недостаточности у детей (по Н. А. Белоконь, 1987).

Стадия	Левожелудочковая недостаточность	Правожелудочковая недостаточность
I	Сердечная недостаточность отсутствует в покое и появляется после нагрузки в виде одышки и тахикардии	
IIA	Число сердечных сокращений увеличено на 15-30% в 1 мин. Число дыханий увеличено на 30-50%	Печень выступает на 2-3 см из-под края реберной дуги
IIБ	Число сердечных сокращений увеличено на 30-50% в 1 мин. Число дыханий увеличено на 50-70% Возможен акроцианоз, навязчивый кашель, влажные мелкопузырчатые хрипы	Печень выступает на 3-5 см из-под края реберной дуги, возможна пастозность, набухание шейных вен
III	Число сердечных сокращений увеличено на 50-60% в 1 мин. Число дыханий увеличено на 70-100% Клиническая картина предотека легких	Гепатомегалия, отечный синдром, гидроперикард, асцит

Таблица 2. Классификация сердечной недостаточности по Ross R. D. (1987)

Класс	Интерпретация
I	Нет симптомов
II	Небольшие тахипное или потливость при кормлении у грудных детей. Диспное при нагрузке у старших детей.
III	Выраженные тахипное или потливость при кормлении у грудных детей. Удлиненное время кормления, задержка роста вследствие сердечной недостаточности. Выраженное диспное при нагрузке у старших детей.
IV	В покое имеются такие симптомы как тахипное, втяжение мышц, «хрюканье», потливость.

течения СН родители пациента должны мониторировать изменения симптоматики, распознавать ухудшение, свидетельствующее о прогрессировании патологии и необходимости коррекции схемы лечения. Новорожденным и грудным детям рекомендуется вертикализация (на руках у матери) для профилактики развития пневмонии на фоне застойных явлений в легких. Необходимо подчеркнуть, что зачастую гиперволемия малого круга кровообращения принимается за начинающуюся пневмонию. В этом случае ребенок не получает адекватной терапии сердечной недостаточности и тяжесть состояния усугубляется.

При хронической СН следует уменьшить объем пищи на каждое кормление и увеличить частоту кормления, при необходимости перевести на зондовое кормление. При развитии СН у новорожденных детей с «дуктус-зависимыми» пороками возможно ограничение жидкости до 2/3 суточного объема. «Дуктус-зависимое» кровообращение в ОБЯЗАТЕЛЬНОМ ПОРЯДКЕ требует объема жидкости в соответствии с физиологической потребностью ребенка.

К основным лекарственным препаратам, применяемым для лечения сердечной недостаточности у новорожденных детей, относятся **негликозидные инотропные препараты**: $ß_1$-адреномиметики (добутамин) и допаминергические средства (допамин), сердечные гликозиды, диуретики, антагонисты рецепторов к альдостерону.

В детской практике при лечении декомпенсированной сердечной недостаточности применяют короткие курсы внутривенной непрерывной инфузии добутамина или допамина, направленные на повышение сократимости миокарда и перераспределение кровотока. Эти и другие препараты острого инотропного действия используются в основном при острой декомпенсации кровообращения, в условиях палаты интенсивной терапии. Длительное применение этих препаратов нежелательно из-за возможности негативных явлений: увеличения ишемии миокарда, развития его метаболического истощения, индукции апоптоза кардиомиоцитов, возможного возникновения аритмий.

Применение сердечных гликозидов в клинической практике насчитывает более 200 лет. Наиболее изученными до последнего времени были положительное инотропное и отрицательное хронотропное действие этих препаратов. В начале 90-х годов была доказана способность сердечных гликозидов оказывать влияние на нейрогормоны и модулировать барорефлекс, что послужило дополнительным важным аргументом в пользу назначения их у больных ХСН.

Ранее в практике существовало до 200 препаратов этого класса, в настоящее время единственным актуальным препаратом этого класса остался дигоксин. Положительное клиническое действие дигоксина в большей степени зависит от нейрогуморальных эффектов и может наблюдаться при использовании невысоких доз препарата. Дигоксин улучшает симптоматику, клинический статус и снижает риск госпитализации по поводу обострения ХСН без влияния на прогноз заболевания.

Дигоксин — единственный сердечный гликозид, эффективность и безопасность которого при хронической сердечной недостаточности изучена в плацебо-контролируемых исследованиях. Он представляет собой производное шерстистой наперстянки. При приеме внутрь дигоксин всасывается на 70–80%, начинает оказывать эффект через 50–60 мин после приема, выводится почками, при этом период полувыведения составляет 36 часов, а за сутки выводится около 33% принятого препарата.

В начале лечения дигоксином его содержание в организме постепенно нарастает и достигает максимума приблизительно через 5 периодов полувыведения (на 8-й день лечения). В этот момент наступает состояние равновесия, когда назначаемая доза препарата равна той, которая выводится из организма. До достижения состояния равновесия (в 1-ю неделю терапии) назначаемая доза дигоксина считается насыщающей. К 8–10-му дню лечения дигоксином его ежедневная доза становится поддерживающей. В случае отмены дигоксина его содержание в плазме снижается по экспоненциальной зависимости и достигает крайне малых величин на 8-й день после отмены. Дигоксин, введенный внутривенно, начинает действовать уже к 20-й минуте и максимум действия наблюдается через 3–4 ч. При переводе пациентов с внутривенной дозы дигоксина на пероральную последняя должна быть увеличена на четверть.

Наиболее типичными симптомами гликозидной интоксикации являются появление (или усугубление) нарушений проводимости с развитием атриовентрикулярных блокад разной степени, развитие брадикардии и появление замедленных идиовентрикулярных ритмов. Кроме этого, в большинстве случаев регистрируется повышенная эктопическая активность, сопровождающаяся развитием разнообразных нарушений сердечного ритма, наиболее опасными из которых являются желудочковая тахикардия и фибрилляция желудочков. Следует помнить, что при гликозидной

интоксикации возможно появление любых нарушений сердечного ритма в сочетании с блокадами во всех отделах проводящей системы сердца.

Глубокое корытообразное снижение сегмента ST на ЭКГ доказывает действие дигоксина и не является проявлением интоксикации. Однако, появление подобных изменений на ЭКГ должно насторожить врача и в идеале необходимо исследовать концентрацию препарата в плазме крови.

Основным ограничением в назначении дигоксина при пороках сердца является обструкция выводного отдела левого желудочка (стеноз аортального клапана, гипертрофическая кардиомиопатия с нарушением кровотока на уровне аортального клапана), стеноз легочной артерии. Однако, клинический диагноз в этой ситуации может быть также поставлен и в отсутствии ультразвукового исследования сердца (равномерное снижение пульсации на периферических артериях). При сочетанной патологии (ВПС и аритмия) должен быть исключен синдром предвозбуждения желудочков (синдром Вольфа-Паркинсона-Уайта (ВПУ)). Наличие феномена ВПУ (дельта-волна на ЭКГ) требует очень внимательного подхода к терапии сердечной недостаточности в плане назначения сердечных гликозидов. Показано, что риск внезапной смерти при синдроме предвозбуждения желудочков составляет 5% в случае назначения дигоксина и обусловлен вероятностью развития фибрилляции желудочков. Так известно, что пароксизмальная наджелудочковая тахикардия при аномалии Эбштейна обусловлена синдромом Вольфа-Паркинсона-Уайта с правосторонним расположением пучка Кента. Этот факт требует крайне внимательного подбора препаратов для терапии сердечной недостаточности у таких детей.

Помимо этого, необходимо подчеркнуть, что *полная поперечная блокада не является противопоказанием для назначения сердечных гликозидов* в случае развития недостаточности кровообращения (НК) на фоне данного заболевания или сочетанного вида врожденной патологии сердца (например, корригированная транспозиция магистральных сосудов с септальными дефектами или недостаточностью атриовентрикулярных клапанов и полная поперечная блокада).

Контроль концентрации препарата в крови проводится только при подозрении на токсический эффект, а не для оценки эффективности дигоксина.

Схема назначения дигоксина у новорожденных:

Доза насыщения — 50 мкг/кг (0,05 мг/кг); препарат вводится каждые 8 часов в течение 2 суток, затем пациент переводится на поддерживающую дозу дигоксина 10 мкг/кг/сутки (0,01 мг/кг/сутки) в 2 приема (каждые 12 часов). У недоношенных детей (вес менее 2 кг) доза насыщения может быть уменьшена до 30 мкг/кг/сутки (0,03 мг/кг/сутки).

У всех пациентов, имеющих врожденный порок сердца и длительный анамнез сердечной недостаточности (не менее 14 дней) и не получавших лечение, насыщение дигоксином не проводится. Используется пролонгированная схема насыщения (то есть препарат назначается в поддерживающей дозе, эффект развивается медленно). В этом случае целесообразно применение адекватных доз диуретиков, $ß_1$-адреномиметиков (добутамин) и допаминергических средств.

В случае применения указанной выше схемы назначения дигоксина, целесообразно начинать насыщение с 15 часов (при таком варианте удобно перевести ребенка на 2-х кратный прием препарата).

Пример назначения дигоксина новорожденному ребенку с весом 3 кг:

Общая доза насыщения дигоксина: 0,05 (мг) х 3 кг = 0,15 (мг)

Разовая доза насыщения: 0,15 (мг) : 6 = 0,025 (мг)

Общая поддерживающая доза: 0,01 (мг) х 3 кг = 0,03 (мг)

Разовая поддерживающая доза: 0,03 (мг) : 2 = 0,015 (мг)

Таким образом:

1 день: в 15:00, 23:00 по 0,025 мг внутрь

2 день: в 7:00, 15:00, 23:00 по 0,025 мг внутрь

3 день: в 7:00 0,025 мг (окончание насыщения) и в 19:00 0,015 мг (начало поддерживающей дозы)

с 4 дня: в 7:00 и 19:00 по 0, 015 мг внутрь.

В дальнейшем проводится титрование дозы в зависимости от изменения веса ребенка. Обязательным комбинирующим препаратом при назначении дигоксина является препарат калия (аспаркам, панангин).

У новорожденных и, особенно, недоношенных детей с большим открытым артериальным протоком и, как следствие, с развитием сердечной

недостаточности, применение дигоксина может привести к увеличению сброса через проток и увеличить вероятность его дальнейшего функционирования. В этом случае целесообразно начинать терапию сердечной недостаточности с диуретиков.

У новорожденных с выраженными гипоксическими изменениями миокарда насыщение дигоксином не проводится или применяется схема пролонгированного насыщения. Кроме того, в случаях пропущенного порока и СН у более старших детей используется длительный период насыщения в виде назначения поддерживающей дозы. Это обусловлено определенной адаптацией ребенка к ситуации и необходимостью постепенного перевода декомпенсированной СН в фазу компенсации. Диуретики имеют в такой ситуации большое значение и назначаются в стандартных дозировках.

Из диуретиков в терапии сердечной недостаточности у детей наиболее часто применяются верошпирон и фуросемид.

Принцип назначения диуретиков:

1) Терапию начинают с наиболее низкой эффективной дозировки, которая постепенно увеличивается до исчезновения симптомов застоя жидкости в организме.
2) При исчезновении симптомов застоя жидкости и достижении стабильной массы тела дозировка мочегонных средств считается адекватной при отсутствии признаков нарушения функции почек и дегидратации. Препараты НЕ отменяются, данная дозировка считается оптимальной.
3) Целью диуретической терапии является достижение стабильного «сухого веса» пациента с помощью минимальной дозировки диуретика.
4) В амбулаторных условиях родители ребенка с СН могут самостоятельно корректировать дозировку диуретика при постоянном контроле массы тела и динамике клинических симптомов. При этом необходимо обязательное обучение родителей пациента принципам терапии диуретиками.

Доза фуросемида составляет 0,5–4 мг/кг/сутки. При остром отеке легких новорожденным и грудным — не менее 1 мг/кг однократно с последующим титрованием дозы в зависимости от этиологии отека.

Первоначальная доза **спиронолактона (верошпирона) составляет** 2–4 мг/кг в сутки в 2 приёма в течение трёх дней, далее титрование дозы в зависимости от клинической картины заболевания. При одновременном назначении с дигоксином целесообразно начать с дозы 4 мг/кг/сутки (учитывая период насыщения и адекватный клинический эффект не ранее 3–4 дня приема) с последующим снижением до 2–3 мг/кг/сутки (в связи с потенциирующим эффектом обоих препаратов друг на друга). В случае комбинированной терапии спиронолактоном и ингибиторами АПФ необходимо контролировать уровень калия в крови. Необходимо учитывать, что у *новорожденных и грудных детей верошпирон может вызывать срыгивание и рвоту.*

У новорожденных и грудных детей не реже 1 раза в месяц, учитывая динамику изменения массы тела в этом возрасте, необходимо проводить коррекцию дозы препаратов. В случае неэффективности терапии ребенок должен быть госпитализирован в специализированный стационар для коррекции терапии. Наблюдение детей в амбулаторно-поликлинических, а также в стационарных условиях должен проводить детский кардиолог, а в случае ВПС — кардиолог и кардиохирург.

Неонатальный скрининг. Для выявления кардиальной патологии целесообразно проведение неонатального скрининга, который складывается из традиционного клинического обследования новорожденного и применения пульсоксиметрии на правой руке и ноге (в зонах кровоснабжения выше и ниже ОАП). При наличии цианотического порока сердца регистрируют снижение сатурации крови кислородом (менее 92%) в обеих точках. При некоторых патологиях зона выше уровня ОАП кровоснабжается из аорты артериальной кровью, а зона ниже ОАП – венозной кровью, попадающей через него из легочной артерии в нисходящую аорту. Вследствие этого возникает разница в сатурации крови между рукой и ногой, которая может достигать 5% и более.

Первичный скрининг

на кардиологическую патологию при рождении ребенка.

1 этап — сразу после рождения в родильном доме

Методы:

- ***Осмотр и оценка цвета кожных покровов***
- ***Оценка пульсации периферических артерий конечностей***
- ***Пульсоксиметрия на правой руке и любой ноге***
- ***Аускультация сердца с подсчетом частоты сердечных сокращений***

Пульсоксиметрией называется измерение степени оксигенации крови — степени насыщения гемоглобина крови кислородом. Сатурация крови, оксигенация крови ($S0_2$) в норме составляет 96–95%. Другие нормальные показатели газов крови: pO_2=60 мм Hg; pH≥7,35; BE≥[-4]–[-6]. При проведении пульсоксиметрии следует помнить, что информативнее проводить измерение ниже уровня впадения ОАП в АО (т. е. на ногах). Рутинное применение метода позволяет выявить *транспозицию магистральных сосудов (ТМС), коарктацию аорты в сочетании с ОАП, тетраду Фалло, аномальный дренаж легочных вен и др.* Диагностическая чувствительность метода (доля лиц с положительным результатом среди лиц с ВПС) составляет 53–60%, специфичность метода (доля лиц с отрицательным результатом теста среди здоровых) составляет 99%, ложноположительные результаты могут наблюдаться в первые 24 часа жизни ребенка.

ПОКАЗАНИЯ К КОНСУЛЬТАЦИИ КАРДИОЛОГА В РОДИЛЬНОМ ДОМЕ.

Консультация кардиолога в родильном доме необходима, если в результате осмотра и первичного обследования будет обнаружен хотя бы один из перечисленных патологических признаков или симптомов:

1. Центральный цианоз (цианоз всех кожных покровов и слизистых) с показателями пульсоксиметрии на руке <90%, цианозом нижних конечностей или дифференцированным (асимметричным) цианозом («симптом Арлекина»);
2. Признаки сниженного системного кровообращения: низкое наполнение пульса на артериях правой руки и/или ног, похолодание конечно-

стей, слабое наполнение капиллярного русла кончиков пальцев, бледность/серость кожных покровов, снижение диуреза, угнетение ЦНС;
3. Шумы при аускультации сердца;
4. Тахипное с признаками дыхательного дистресса;
5. Выявление частоты сердечных сокращений >180 в мин или <100 в мин, а также — аритмичной работы сердца.

(!) Клиническая картина ВПС и аускультативная симптоматика могут изменяться на протяжении первых дней жизни, что диктует необходимость повторного тщательного осмотра и обследования ребенка с подозрением на ВПС перед выпиской из родильного дома. В связи с тем, что ВПС могут являться составной частью множественных пороков развития и разнообразной синдромальной патологии, у данной категории новорожденных кардиологический скрининг должен быть проведен независимо от наличия или отсутствия явной кардиальной симптоматики. Новорождённые с подозрением на ВПС не могут быть выписаны домой из родильного отделения без консультации кардиолога и решения вопроса о тактике дальнейшего наблюдения (!).

2 этап — осмотр и обследование ребенка на 3–4 сутки жизни и при выписке из родильного дома:

- ***Оценка цвета кожных покровов***
- ***Измерение артериального давления на правой руке и любой ноге***
- ***Пульсоксиметрия на правой руке и любой ноге (желательно одномоментная)***
- ***Подсчет частоты дыхания и оценка его характеристик***
- ***Аускультация сердца и легких***
- ***Оценка расположения сердца в грудной полости и печени в брюшной полости***
- ***Оценка наличия синдромальной патологии и других врожденных дефектов развития***
- ***Электрокардиографическое исследование***

ОСНОВАНИЯ ДЛЯ НЕОТЛОЖНОГО ОБСЛЕДОВАНИЯ ребенка кардиологом и возможного перевода в специализированный стационар:

1. Центральный цианоз или серость кожных покровов;
2. Отсутствие или значительное ослабление пульсации артерий конечностей, олигурия;
3. Снижение систолического артериального давления (АД) на нижних конечностях на 10 мм. рт. ст. и более, по сравнению с давлением на правой руке;
4. Насыщение крови кислородом ($S0_2$) по данным пульсоксиметрии на правой руке выше на 5% и более, чем $S0_2$ на ноге;
5. Тахипное выше 60 в мин с элементами дыхательного дистресса;
6. Увеличение печени (нижний край печени более чем на 2 см выступает из-под края реберной дуги);
7. Частота сердечных сокращений выше 180 в мин или менее 100 в мин, сердечная аритмия;
8. Шумы в сердце (наименее информативный симптом)

В случаях, когда адекватная оценка состояния сердечно-сосудистой системы ребенка не была выполнена в течение первых 3-х суток жизни, ***целесообразно выписку ребенка с подозрением на ВПС отложить до 5-х суток жизни***.

Инструкция по неонатальному скринингу на наличие сердечно-сосудистой патологии:

1. Оценка цвета кожных покровов (центральный цианоз, дифференцированный цианоз на правой руке, лице и ногах, бледность/серость). Целесообразно проводить в теплом помещении в состоянии покоя ребенка.
2. Оценка системного кровообращения должна включать:
   - характеристику пульсации артерий конечностей и наполнения;
   - характеристику капиллярного русла;
   - регистрацию систолического АД на правой руке и любой ноге;
   - одновременную пульсоксиметрию на правой руке и любой ноге.
3. Подсчет частоты дыханий и характеристика дыхания с регистрацией наличия втяжения уступчивых мест грудной клетки, раздувания крыльев носа, шумного, периодического дыхания. Тахипноэ имеет меньшее диагностическое значение по сравнению с наличием признаков дистресса.
4. Аускультация области сердца проводится на верхушке и основании сердца, во II межреберье справа и слева от грудины, а также в точке Боткина. Целесообразно иметь в виду, что многие тяжелые пороки сердца у новорожденных афоничны!
5. Все новорожденные дети с синдромом Дауна или подозрением на другую синдромальную патологию, а также с множественными дефектами развития (независимо от наличия или отсутствия шума в сердце) должны быть обследованы кардиологом в течение первых дней жизни.
6. Все дети с аномалией расположения сердца в грудной клетке (праворасположенное, неопределенно расположенное сердце и др.) и атипичным расположением печени в брюшной полости нуждаются в консультации кардиолога.
7. Все новорожденные дети с аритмией должны быть переведены из родильного дома в профильный стационар.
8. Для проведения продолжительной инфузионной терапии целесообразно использовать периферический или центральный венозный катетеры. Использование пупочного катетера должно быть кратковременным.

Протокол осмотра новорожденного перед выпиской из роддома для выявления основных признаков кардиальной патологии: (нужное подчеркнуть или отметить ☑)

1. Кожные покровы: Розовые ☐
   Цианотичные ☐
   слабо, умеренно, выражено, дифференцировано (синюшность ног более/менее выражена)
   (нужное подчеркнуть)
   Бледные ☐
   Другое _____

2. Пульсация артерий конечностей:
   Правая рука (лучевая/локтевая артерии) – отчетливая ☐
   – сниженная ☐
   – отсутствует ☐
   Нога (дорзальная артерия стопы/бедренная артерия)
   – отчетливая ☐
   – сниженная ☐
   – отсутствует ☐

3. Пульсоксиметрия на конечностях одновременная:
   Правая рука _____
   Нога _____

4. Регистрация артериального давления одновременная
   Правая рука _____ мм.рт.ст.
   Нога _____ мм.рт.ст.

5. Характеристика дыхания: частота в мин _____

	да	нет
– втяжение межреберных промежутков	☐	☐
– движения крыльев носа	☐	☐
– шумное дыхание	☐	☐

6. Характеристика деятельности ЦНС:

активность нормальная ☐
угнетена ☐

7. Локализация верхушечного толчка:

слева от грудины ☐
справа от грудины ☐

8. Локализация края печени:

в правом подреберье ☐
в левом подреберье ☐
по срединной линии ☐

9. Характеристика сердечного ритма:

частота в мин _____
ритмичный ☐
аритмичный ☐

10. Шумы в сердце

Да ☐
Нет ☐

11. Характеристика диуреза:

нормальный ☐
снижен ☐

12. Дополнительные сведения (подозрение на синдромальную патологию, множественные пороки развития _____

_____

_____

Алгоритм неонатального скрининга на наличие сердечно-сосудистой патологии

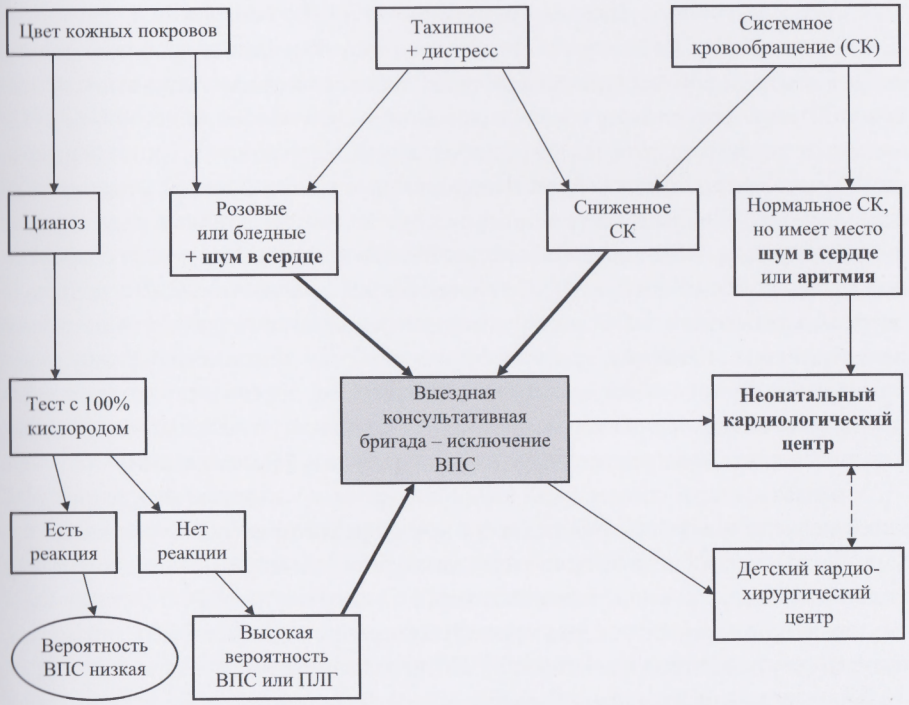

РЕЦЕНЗИЯ
на методические рекомендации «Неонатальный скрининг с целью раннего выявления критических врожденных пороков сердца».

Созданное группой авторов (Школьникова М.А., Бокерия Е.Л, Дегтярева Е.А., Ильин В.Н., Шарыкин А.С.) рекомендации посвящены проблеме ранней выявляемости критических врожденных пороков сердца. Актуальность выбранной темы определяется теми жизненными ситуациями, с которыми сталкиваются кардиохирурги, врачи-реаниматологи, кардиологи и педиатры перинатальных центров. Несмотря на неоднократные ультразвуковые исследования плодов в декретированные сроки беременности, позволяющие в ряде случаев диагностировать ВПС антенатально, оснащение родильных домов современной ультразвуковой аппаратурой, своевременная диагностика ВПС, в первую очередь, критических ВПС, нередко опаздывает, становясь причиной не только присоединения различных осложнений, но нередко и летального исхода у новорожденного. Дети с недиагностированными ВПС не переводятся из родильных домов в специализированные центры или стационары, а выписываются домой без соответствующих рекомендаций по дальнейшему обследованию.

Учитывая успехи современной кардиохирургии, в том числе кардиохирургии детей периода новорожденности, когда используется широкий блок паллиативных вмешательств, эндоскопических процедур, позволяющих спасти жизнь или стабилизировать состояние новорожденного с критическим ВПС с перспективой его адекватной подготовки к дальнейшей радикальной коррекции ВПС, нельзя допускать ситуаций, когда критический ВПС не диагностируется вовремя.

Учитывая вышеизложенное, целью создателей данных рекомендаций является улучшение ранней диагностики критических ВПС на этапе родильных родов. После определения понятия «критический ВПС» авторами рабочей группы представлен спектр ВПС, относящихся к критическим, дано представление о дуктус-зависимости и дуктус-независимости, значении открытого овального окна в гемодинамике некоторых критических ВПС, а также описана гемодинамика и клинические проявления основных критических ВПС. Обращается внимание неонатологов на наличие афоничных ВПС. Не только неонатологу родильного дома, но и участковому педиатру, наблюдающего ребенка первого года жизни, нельзя забывать о том, что отсутствие шума не исключает ВПС, а наличие шума не всегда обусловлено его существованием.

Большой раздел посвящен консервативному лечению ВПС, направленному на коррекцию симптомов сердечной недостаточности и стабилизацию состояния ребенка. В свое время «тремя китами», на которых было основано лечение детей

с ВПС, являлись кислород, дигоксин и диуретики. Сегодня следует говорить о строго дифференцированном и индивидуальном подходе к назначению данных видов лечения. В первую очередь такой дифференцированный подход должен быть осуществлен по отношению к оксигенотерапии. Индивидуальным должен стать подход к назначению диуретиков, выбору диуретического препарата, доз и схем его применения. Несмотря на неоднозначное отношение к дигоксину даже среди детских кардиологов, данный препарат может быть применен у детей с ВПС. Необходимо лишь знать все его плюсы и минусы, контролировать состояние пациента, показатели ЭКГ, что позволит избежать возможных негативных последствий. Предупрежден — значит вооружен. В рекомендациях представлены схемы назначения дигоксина при различных вариантах ВПС, а также освещены подходы к оксигенотерапии и назначению мочегонных средств.

Практическая рекомендация заключается в создании неонатального скрининга и алгоритма его использования в родильных домах и перинатальных центрах при критических ВПС. Создан протокол осмотра новорожденных перед выпиской из родильного дома для выявления основных признаков кардиальной патологии. Оформление данного протокола простимулирует врача-неонатолога еще раз провести анализ имеющихся у пациента симптомов и принять единственно верное решение.

Рекомендации проиллюстрированы схемами ВПС, что облегчает восприятие материала по гемодинамике ВПС. Стиль изложения понятен и доступен. Таким образом, информационное письмо «Неонатальный скрининг с целью раннего выявления критических врожденных пороков сердца», посвященное описанию приемов и методов ранней диагностики ВПС для оказания им своевременной консультативной и эффективной лечебной помощи, предназначенное для широкой аудитории неонатологов, педиатров, детских кардиологов, анестезиологов-реаниматологов и акушеров-гинекологов, может быть опубликовано в печати для его последующего внедрения в практическую деятельность соответствующих лечебных учреждений.

Доктор медицинских наук, профессор
кафедры госпитальной педиатрии №1
Российского национального исследовательского
медицинского университета им. Н.И. Пирогова Н.П. Котлукова

РЕЦЕНЗИЯ
на методические рекомендации «Неонатальный скрининг с целью раннего выявления критических врожденных пороков сердца».

Актуальность и необходимость проделанной работы определяются сложностью своевременной диагностики критических пороков, поскольку большинство из них практически несовместимы с жизнью. Кроме того, многие из пороков могут иметь «клинические маски», уводящие врача в ошибочную постановку диагноза. Важность представленых рекомендаций определяется еще и тем, что имеется тенденция к увеличению числа регистрируемых ВПС, что во многом связано с улучшением пренатальной и ранней неонатальной диагностики ВПС. Выявляемость критических ВПС в первые дни жизни зависит от информированности врачей-неонатологов и педиатров о группах риска и принципах ранней диагностики ВПС, совершенствования методов диагностики. В работе четко представлено понятие «критический порок сердца», как состояние приводящее к фатальному исходу в первые часы или дни после рождения. Четко представлены звенья патогенеза прогрессирующей сердечной недостаточности. Работа содержит описание клинической картины большинства критических пороков сердца. Оформление текста сопровождается специальным выделением в тексте ведущих, особо важных симптомов, позволяющих заподозрить критический порок сердца уже в первые сутки жизни. Подчеркнута важность проведения полного клинического исследования, включая измерение артериального давления на конечностях.

«Рекомендации» содержат раздел «Сердечная недостаточность», где дано четкое описание клинической картины сердечной недостаточности и механизм ее формирования у новорожденных, а так же первые ранние признаки сердечной недостаточности, такие как: вялое сосание, отказ от груди, что связано с физической нагрузкой. Положительным фактом является использование объективной классификации сердечной недостаточности у детей, предложенной Н.А. Белоконь. В работе достаточно подробно представлены также рекомендации по клиническому ведению детей с критическими пороками сердца, включая рекомендации по питанию. Предложенное медикаментозное лечение отвечает современным требованиям. Положительным моментом является приведенный конкретный пример назначения дигоксина. Подробно указаны принципы назначения диуретиков.

Данные «Рекомендации» являются своевременными и представляют собой существенную практическую помощь педиатрам и неонатологам.

Доктор медицинских наук,
профессор Е.В. Мурашко.

Методические рекомендации
разработаны и подготовлены при участии
Всероссийской общественной организации
«Ассоциации детских кардиологов России»

Подписано в печать 02.05.2012 г.
Печать офсетная. Тираж 1000 экз. Заказ №87
Отпечатано в ООО «М-Арт»
117587, г. Москва, Варшавское шоссе, д. 125Ж, стр. 3

При поддержке